Ueber

# Knochentransplantation.

## Inaugural-Dissertation

zur

## Erlangung der Doktorwürde

einer

Hohen medizinischen Fakultät

der

Ruprecht-Karls-Universität zu Heidelberg

vorgelegt

von

AUGUST GÖRG.

1912

Druck von G. Darmstädter, Wörrstadt.

Ueber

# Knochentransplantation.

## Inaugural-Dissertation

zur

## Erlangung der Doktorwürde

einer

Hohen medizinischen Fakultät

der

Ruprecht-Karls-Universität zu Heidelberg

vorgelegt

von

AUGUST GÖRG.

1912

Druck von G. Darmstädter, Wörrstadt.

Gedruckt mit Genehmigung
einer hohen med. Fakultät
der
:: Universität Heidelberg. ::

Der Gedanke, für exstirpierte oder nekrotisch ausgestoßene Knochen Ersatz zu schaffen, um wieder eine genügende Funktion der geschädigten Glieder herbeizuführen, ist kein neuer, datieren doch die ersten Versuche bis in die erste Hälfte des vorigen Jahrhunderts zurück. (Merrem 1810. P. v. Walther 1820).

Wenn nun auch aus jener Zeit bereits von einzelnen glücklichen Operationen berichtet wird, so haben doch dieselben erst Aussicht auf sicheren Erfolg gewonnen seit Einführung der Antisepsis. Es ist begreiflich, daß die älteren Versuche in der neuen Aera teils wieder aufgenommen, teils modifiziert worden sind.

Auf Grund wertvoller Versuche, wie solche von Ollier, von Bergmann, Julius Wolf, Mac Even, Poncet, David, A. Schmitt, Marchand, Barth u. a. angestellt worden sind, wissen wir, daß der Ersatz von Knochen durch folgende Verfahren geschehen kann.

1. Durch Implantation toten Materials an Stelle von Knochendefekten wie: Elfenbein, Metall, Glas, sterile Badeschwämme, decalcinierter Knochen und zerkleinerte Knochenkohle.

2. Durch Einlagerung von lebendem Material, das wenn möglich jungen Tieren entnommen und zerkleinert ist. Es handelt sich dann entweder um frische Knochensubstanz, die von der Umgebung abgetrennt wurde, oder um Periostknochenstücke. Beiderlei Verfahren gehören zur Heteroplastik.

3. Durch Implantation lebenden Knochens und freier Periostknochenlappen vom selben Individuum oder von bei Amputationen gewonnenem Material, und schließlich aseptisch von nicht infektiösen Leichen gewonnenes Material. Dieses letztere Verfahren, das besonders in letzter Zeit große Erfolge gezeitigt hat, nennt man Auto- resp. Homoplastik.

Der Weg, den die Osteoplastik bis heute genommen hat, ist ein vielverzweigter. Ihren eigentlichen Ausgang nahm sie von Ollier. Anfänglich sprach Ollier nur von der Osteoplastik periostique, welche durch Uebertragung von Periost neues Knochengewebe bilden sollte. Später zieht er auch diejenigen Operationen, welche Teile des Knochenskeletts durch Transplantation von schon geformtem Knochengewebe wieder herstellen soll, in den Kreis seiner Betrachtungen. Langenbeck bezeichnet die Osteoplastik als diejenige Operation, welche zum Zweck hat, Knochendefekte auf operativem Wege zu ersetzen oder Knochenresektionen so vorzunehmen, daß die Regeneration des ausgesägten Knochenstückes möglich ist.

A. Schmidt faßt unter dem Namen Osteoplastik jene Maßnahmen zusammen, welche den Zweck haben, Knochen oder knochenerzeugendes Gewebe oder endlich solche Substanzen, welche die Stellen von Knochen vertreten sollen, an jene Orte zu bringen, wo man ihrer bedarf. Er rechnet z. B. Operationen von der Art wie die Pirogoff-Amputation oder die Gritti'sche osteoplastische Amputation, die sog. temporären Resektionen, in das Gebiet der Osteoplastik.

Ollier studierte als erster das Ergebnis der Einpflanzung lebenden Knochens mit seinem Periost teils in Weichteile, teils in ein knöchernes Bett. Er fand zunächst, daß das Einheilen transplantierten Knochens im Organismus in verschiedener Weise vor sich gehen könne. Er stellte bereits in den 60er Jahren folgende Behauptungen auf:

1. Der Knochen kann wie ein Fremdkörper bindegewebig eingekapselt werden.

2. Der Knochen kann einheilen, ohne am Leben zu bleiben, er verhält sich wie ein resorbierbarer Fremdkörper, wird aufgesaugt eventuell von neu gebildetem Knochengewebe ersetzt.

3. Der Knochen kann lebend einheilen. Zum Beweise führt er an seine Resistenz gegen Resorption, das Wachstum des Knochens und seine Vaskularisation.

Das lebend Einheilen nimmt Ollier für allen lebend eingepflanzten Knochen an, im Gegensatz zum toten Knochen, der resorbiert und durchwachsen werde. Ueber diese Ansicht Olliers war man lange Zeit geteilter Meinung und erst Barth gelang es,

nach langen gründlichen Untersuchungen, Olliers Lehre von der Erhaltung des Lebens des implantierten Knochens zu erschüttern, und zwar auf mikroskopischem Wege. Er stellte fest:

1. Daß frisch entnommenes transplantiertes Knochengewebe in allen Fällen absterbe, ebenso das den Knochen deckende Periost und das mitüberpflanzte Mark.

2. Das implantierte Knochenstück wird allmählich durch neugebildetes Knochengewebe ersetzt.

3. Als Quelle dieses neugebildeten Knochengewebes kommt kein Teil des überpflanzten Knochens in Betracht, sondern einzig und allein das benachbarte lebende knochenbildende Gewebe, Periost und Mark.

4. Dieser Vorgang erfolgt in der Hauptsache nicht durch den gewöhnlichen Vorgang der wechselnden Resorption und Apposition, sondern durch eine direkte Supposition durch Osteoplastentätigkeit.

5. Dieser Ersatz und die Verbindung mit dem Einpflanzungslager erfolgt bei totem und mazeriertem Knochen in derselben Weise.

6. Für den Akt der Einheilung ist mithin der mazerierte Knochen dem frisch entnommenen gleich zu achten.

7. Aus praktischen Gründen ist daher in der Praxis mazeriertes Material frisch entnommenen vorzuziehen.

Viele Autoren, wie Möller (1895), Valan, Fischoeder und Pascale schlossen sich der Lehre Barths an. Andere, wie Klapp (1900), Mangoldt (1904), Tomita (1907) kamen zu anderen Ergebnissen. Tomita weiß aus dem russisch-japanischen Kriege sehr schöne Erfolge von Knochentransplantationen sowohl vom Tiere als vom Menschen zu berichten. Er kam zu folgendem Ergebnis:

1. Zur Füllung eines ausgedehnten Kontinuitätsdefektes der langen Röhrenknochen eignet sich freie Autoplastik und Homoplastik.

2. Das eingepflanzte Stück soll möglichst schonend in Einbeziehung des Periostes und Markes herausgenommen werden. Es muß groß genug sein und sich am Orte der Einpflanzung gut einkeilen lassen.

3. Das Narbengewebe muß möglichst vollkommen exstier-

piert werden, dabei ist scharfe Abtrennung wichtig, damit keine Quetschung am Gewebe zu Stande kommt.

4. Die Blutung muß möglichst exakt gestillt werden.

5. Die Haut muß möglichst vollkommen oder höchstens bis auf einen kleinen Wundwinkel für einige Tage dauernde Einführung von Gazestreifen geschlossen werden.

Was den implantierten Knochen selbst betrifft, so ist nach Tomita Folgendes zu beachten:

1. Ein implantiertes Knochenstück aus demselben Individuum behält seine Lebensfähigkeit solange, bis daß es mit dem Fragment gut konsolidiert ist.

2. Tierknochen oder auch Periost zeigt keine Wucherungsfähigkeit und scheint weniger Anlaß zur Kallusbildung vom Fragmentende aus zu geben.

3. Das Periost am Stück aus demselben Individuum verwächst sehr frühzeitig mit den Weichteilen.

4. Ein lebensfrisches Knochenstück gleichwohl, ob es aus demselben Individuum oder aus dem Tier entnommen wird, heilt glatt ein, wenn es ziemlich groß ist. Auch bei gestörtem Wundverlauf besitzt das aus demselben Individuum entnommene Knochenstück noch die Fähigkeit, gelegentlich nach Abstoßung partieller Nekrose einzuheilen.

5. Der eingepflanzte Tierknochen muß im menschlichen Körper natürlicherweise absterben, weil fremdartige Knochenzellen als solche nicht weiter leben. Aber lebende Tierknochensubstanz heilt im menschlichen Körper besser ein als tote Substanz und gibt dem Knochen zunächst eine feste Stütze ab, die dann allmählich durch menschlichen Knochen durch Kallusbildung ersetzt wird.

Tomita hält für sehr wichtig, gleich nach der Operation feste Fixierung und Einklemmung des implantierten Stückes vorzunehmen, weil dadurch Entstehung von Pseudarthrose und verzögerte Kallusbildung vermieden wird. Er empfiehlt möglichst glatte Knochenstücke ohne Einrisse zu nehmen.

Marchand stellt geringe Knochenneubildung von Seite des wiedervereinigten Periostes fest. Ihm scheint, daß der Ersatz des mazerierten kompakten Knochens viel langsamer vor sich gehe, als bei frisch replantiertem Knochen.

Sultan bestätigte auf dem Chirurgenkongreß 1902, daß bei Einpflanzung von Knochen mit Periost in Muskeln das Knochengewebe absterbe, vom Periost aber neuer Knochen gebildet werde. Er fand auch bei Einpflanzung von Knochen mit Mark ohne Periost in Muskeln, Knochenanlagen in den Markräumen, also eine Produktionsfähigkeit des transplantierten Markes, die bereits von Bruns und Kölliker entgegen der Lehre Olliers und Barths behauptet worden war.

Eine sowohl mit der alten Ollier'schen, als auch der Barth-schen Auffassung nicht übereinstimmende Auffassung vertritt Axhausen und er stellt den oben von Barth angegebenen Behauptungen die seinen als Resultat mühevoller und langwieriger Untersuchungen entgegen. Er nimmt an, daß:

1. Frisch entnommenes Knochentransplantat absterbe mit Ausnahme des mitüberpflanzten Periosts, das lebend und produktionsfähig bleibt, wahrscheinlich auch nicht das ganze Knochenmark.

2. Auch er nimmt an, daß das implantierte abgestorbene Knochenstück allmählich durch neugebildetes Knochengewebe ersetzt werde.

3. Als Quelle dieses Ersatzes kommt in erster Linie das mitüberpflanzte Periost inbetracht, an zweiter Stelle das mitüberpflanzte Knochenmark und an dritter Stelle, aber nur bei Transplantation in ein ossifikationsfähiges Lager, die knochenbildenden Gewebe dieses Lagers.

4. Als Modus dieses Ersatzes ist die aufeinanderfolgende Resorption und Apposition anzusehen.

5. Die unter 3 angeführten Tatsachen müssen gegenüber eingepflanztem mazeriertem Knochen einen wesentlichen Unterschied ausmachen, da bei ihnen nur die an dritter Stelle angeführte Ersatzquelle wirksam sein kann. Aber auch sie kann nur bei einer Einpflanzung in ein ossifikationsfähiges Lager eine Rolle spielen, so bei Trepanation und wandständigen Resektionen, nicht aber für den Hauptteil großer in Kontinuitätsdefekte eingepflanzten Knochen.

6. Für Implantation bei Kontinuitätsdefekten von Röhrenknochen ist frisch entnommener vom Periost gedeckter Knochen dem mazeriertem weit überlegen.

7. Es ist daher die osteoplastische Deckung solcher Defekte stets mit frisch entnommenem von Periost gedecktem Knochen vorzunehmen.

Diese Lehre Axhausens entspricht ungefähr der heutigen Auffassung. Barth selbst hat sich ihr jetzt angeschlossen. Eine abweichende Anschauung vertrat Kausch auf dem Chirurgenkongreß 1909 auf Grund eines seit 3 Jahren in ein periostloses Lager eingeheilten toten Knochenstückes von einer Amputation und er stellt hieran die Hypothese auf, daß alter toter Knochen von Leichen sich anders verhalte, als frischer toter Knochen von Amputationen. Auch Frankenstein vertritt eine von Axhausens Lehre abweichende Ansicht. Er fand nach Implantation einer Fibula in einen Femurdefekt nach 147 Tagen bei dem nach Amputation gewonnenem Präparat den Mangel von Resorptions- und Appositionsprozessen im Innern des Knochens und zweitens das Fehlen größerer Zonen mit leeren Knochenhöhlen, also toten Knochen. Er fand, daß der Knochen nicht porös, sondern kompakter und dicker geworden war, die Havers'schen Kanäle waren durchweg enger. An Stellen mit geschrumpften Knochenzellen und leeren Knochenhöhlen fanden sich ebensowenig Resorptionsräume, wie an Stellen mit besserer Kernfärbung. Das Knochenmark, das in seinen Hauptteilen ganz normal war, wies nur in kleinen Bezirken als Zeichen von Zerfall, Resorption und Apposition Strukturveränderung und Bindegewebsentwicklung und vereinzelte, nirgends ausgedehnte Nekrose. Er nimmt an, daß der implantierte Knochen zum größten Teil am Leben geblieben, etwa mit verminderter Vitalität, besonders, da von Prozessen der Resorption und Apposition deren Wechselwirkung für den Ersatz toten Knochengewebes charakteristisch ist, in dem vorliegenden Präparate nichts zu sehen war.

Frankenstein glaubt, daß die Einheilungsverhältnisse für den Röhrenknochen günstiger liegen, als für abgesprengte Knochenstückchen, da bei ihnen das Innere jeglichen mechanischen Insulten unzugänglich ist. Er gelangte auf Grund seiner Untersuchungen zu folgendem Ergebnis:

1. Zur Deckung eines größeren Femurdefektes ist ein frisches geschlossenes Fibularstück des gleichen Individuums ohne Ausräumung der Markhöhle sehr geeignet.

2. Periost, Knochen und Mark der überpflanzten Fibula bieten 5 Monate nach der Transplantation das Bild lebenden Gewebes.

3. Es scheint also Fälle zu geben, bei denen die alte Ollier-sche Lehre von der Möglichkeit der Einheilung von transplantierten Knochen mit Erhaltung der Vitalität, nicht nur des Periosts und Marks, sondern auch des Knochengewebes, zu Recht besteht.

Auch Axhausen hat bei Tieren ein Einheilen mit erhaltener Vitalität nach 28 Tagen festgestellt, verhält sich aber ablehnend gegenüber der Erhaltung der Vitalität des Transplantates beim Menschen. Lexer entfernte bei Implantation großer Röhrenknochen das Knochenmark, da entzündliche Erscheinungen der Resorption seiner Zerfallstoffe folgte, durch Jodoformknochenplombe. Im Röntgenbilde konnte er bei dem allmählichen Schwund derselben sehr schön das Fortschreiten der Vaskularisation beobachten.

Brentano weist darauf hin, daß man bei der Ueberpflanzung von Periostknochenstücken auf möglichst feste Verbindung des Ersatzstückes mit dem Knochen, der den Defekt aufweist, das größte Gewicht zu legen hat.

Nach dem heutigen Standpunkte kommen für die Knochentransplantationen nach den bisher gemachten Erfahrungen ungefähr folgende Punkte in Betracht:

1. Als bestes Ersatzmittel bei freier Knochentransplantation ist lebender periostgedeckter menschlicher Knochen möglichst von demselben Individuum oder von einem andern Menschen zu gebrauchen.

2. Knochen ohne Periost eignen sich nur zur Transplantation in ein osteogenes Lager, in Knochenhöhlen zum Ersatz von Schädeldefekten und zur Bolzung, da sie der Resorption anheim fallen.

3. Lebender Tierknochen eignet sich nicht zum Ersatz beim Menschen, indem er zwar lebend einheilen kann, aber das Periost unter den veränderten serologischen Verhältnissen seine Proliferationsfähigkeit fast ganz einbüßt.

4. Toter Knochen eignet sich nicht zum Ersatz außer zur Füllung eines Defektes in einem knochenbildenden Lager oder umhüllt von lebendem Periost. Dasselbe gilt von Elfenbein, das seiner Zeit in den 90er Jahren von Gluck so sehr zum Ersatz angepriesen wurde, der aus ihm ganze Gelenke anfertigte. Elfenbein heilte ein; in Fällen, wo es ruhig liegen bleiben konnte, wurde

es eingekapselt, wo aber das betreffende Glied eine Funktion oder Stütze leisten mußte, wurde es ausgestoßen.

5. Periost allein bleibt bei der Transplantation am Leben (Ollier 1858). Selbst Uebertragung von Periostemulsion ergibt Knochenbildung. Transplantationen von freien Periostlappen werden zur Versteifung von Gelenken, besonders bei Pseudarthrosen benützt. Mark allein übertragen hat osteogenes Vermögen. Die Transplantation von Gelenken ist eine Errungenschaft der letzten Jahre. Die ersten erfolgreichen Versuche hatten auf diesem Gebiete Wrede und Judet. Ersterer berichtet über glänzende Erfolge beim Kaninchen, die nach Ueberpflanzung der Gelenke ohne jegliches Hinken herumliefen. Judet gelang die erfolgreiche Einpflanzung des Knorbelüberzuges beim Hund und Kaninchen nur im Zusammenhang mit der Synovialschleimhaut, mit der er ein physiologisches Ganzes bildet. Ueber glänzende Erfolge auf diesem Gebiete beim Menschen kann Lexer berichten, auf die noch weiter unten eingegangen werden soll.

Vorher möchte ich noch einen kurzen Ueberblick geben über die einzelnen Anwendungsgebiete der Knochentransplantationen und dabei in Kürze auf die angewandte Technik eingehen.

Die Deckung von Schädeldefekten ist eine der ältesten Anwendungsarten der freien Osteoplastik. Besondere Sorgfalt ist hier zu legen auf die Blutstillung und auf sorgfältigen Verschluß der Dura, um so die Ernährung des Knochens nicht durch Abfluß von Liquor zu schädigen. Der Knochen muß überall von Weichteilen gedeckt sein und es darf der Sekretabfluß nicht gehindert sein. (Stieda). Das wichtigste für diese wie auch die folgenden Arten der Implantation ist die Durchführung der Operation unter strengster Asepsis. Bei infizierter Wunde soll der Knochen erst in sekundärer Operation eingepflanzt werden, nachdem durch genügende Tamponade die Wunde aseptisch gemacht worden ist. Doch soll man nach den Erfahrungen Bunge's nicht länger als 48 Stunden warten, da sonst die üppig aufschießenden Granulationen die Einheilung des Knochens erschweren und die knochenbildenden Eigenschaften der Dura verloren gehen. Das Vorhandensein von Periost ist nicht unbedingt nötig, falls die Dura, der osteogene Eigenschaften zukommen, intakt ist.

Von Gesichtsknochen ist es am häufigsten der Unterkiefer,

der Veranlassung zur Implantation gibt, sei es bei Fraktur, Nekrose oder Resektion wegen bösartiger Geschwülste.

Lexer ersetzte ein wegen Sarkom 8 cm langes reseciertes Stück Unterkiefer durch ein Tibiastück von einem Amputierten.

Sykoff überbrückte einen 3 cm langen Unterkieferdefekt durch einen aus der Außenseite der linken Kieferhälfte herausgesägten Knochensplitter ohne Periost, das in den Weichteilen geblieben war. Andere, wie Streißler empfehlen Rippenstücke zur Autoplastik am Unterkiefer. Schwierig ist es hier am Unterkiefer eine vollkommene Asepsis durchzuführen. Streißler empfiehlt die Anwendung von Knochenimplantation am Unterkiefer nur dann vorzunehmen, wenn sich die Wundhöhle durch genaue Schleimhautnaht vollkommen abschließen läßt.

Lexer empfiehlt Defekte nach Stirnhöhlenoperationen, nach ausgeheilter Tuberkulose von Gesichtsknochen, bei Wachstumsstörungen und Frakturen des Oberkiefers mit einem Knochenlappen auszugleichen. An der Nase kann freie Knochentransplantation entweder zur Korrektur einer Deformität, oder zur Bildung einer neuen Nase dienen. Lexer bildete aus der unteren Epiphyse eines amputierten Femur ein ganzes Nasengerüst, das er erst unter der Armhaut einheilen ließ und dann mit dieser aufs Gesicht verpflanzte.

Am häufigsten Anlaß zur Knochenimplantation geben Defekte an langen Röhrenknochen, sei es nach komplizierten Frakturen, Osteomyelitis oder Resektion nach Tuberkulose oder bösartigen Geschwülsten. Ueber geradezu glänzende Erfolge berichtet Küttner in 3 Fällen, deren nähere Beschreibung ich hier folgen lassen will.

Bei dem ersten Fall handelte es sich um den Ersatz des oberen Femurendes nach Exstirpation wegen Chondrosarkom. Es wurde das obere Femurdrittel mit dem Hüftgelenkkopf aus der Leiche eines an Hirntumor in Coma Verstorbenen überpflanzt. Das zu transplantierende Stück wurde 11 Stunden nach dem Tode und nachdem es dann noch 24 Stunden in Ringerlösung bei $0^0$ im Frigoapparat gelegen, überpflanzt. Da der Gelenkkopf zu groß war, wurde er durch Spaltung verkleinert. Ebenso mußte der Trochanter major, da er zu stark gegen die Weichteile andrängte, einschließlich des Periostes zum größten Teil abgetragen werden. Die Verbindung mit dem Femur wurde durch Elfenbeinstifte hergestellt und die Wunde ganz geschlossen. Die Einheil-

ung verlief trotz der langen seit dem Tode des Spenders verflossenen Zeit ohne jede Störung. Der Patient wurde zunächst 16 Wochen lang in Gipsverband liegend gehalten. Dann bekam er einen Gipsverband, mit dem er 3 Monate lang herumlief. Erst 7 Monate nach der Operation wurde mit Massage und Bewegungen begonnen, die eine rasche Kräftigung des Beines herbeiführten. Dann bekam Patient einen Schienenhülsenapparat und schließlich konnte er frei herumlaufen. Es bestand sowohl freie Bewegung im Hüftgelenk, als auch im Kniegelenk. Auch die 8 Monate nach der Operation aufgenommenen Röntgenbilder zeigen die normale Beschaffenheit des Implantates ohne Strukturveränderung. Ein mässig reichlicher Kallus verbindet den aufgepflanzten Knochen mit dem körpereignen.

13 Monate nach der Transplantation ging der Mann an Metastasen in inneren Organen zu Grunde. Die Obduktion ergab folgenden Befund:

Das implantierte Stück, das sich von dem körpereignen durch eine etwas heller gelbe Farbe abhebt, mißt vom Femur bis zur unteren Implantationsstelle 17 cm. Es zeigt nirgends eine Spur von Resorptionsvorgängen. An der unteren Implantationsstelle ist es durch eine etwa 1—3 cm breite, rötliche nur wenig sich über die Umgebung erhebende Kallusmasse absolut fest mit dem bodenständigen Knochen verbunden. An der oberen Implantationsstelle, dem Hüftgelenk, sind selbst am gehärteten Präparat noch Bewegungen ausführbar. Die Knorbelfläche ist durchweg glatt, nur an einzelnen Randpartieen etwas rauh. Das ganze implantierte Knochenstück ist mit Ausnahme einer kleinen Stelle durch eine von Periost nicht zu unterscheidende dem Knochen fest anhaftende Bindegewebsschicht überzogen, die an der unteren Implantationsstelle ohne sichtbare Grenze den Kallus überziehend in das Periost des körpereigenen Knochens übergeht. Am Hüftgelenk ist der Femurkopf völlig verdeckt durch eine neugebildete Gelenkkapsel. Am medianen Durchschnitt des Präparates sieht das implantierte Stück heller aus, als der bodenständige Knochen. Was die makroskopische Struktur betrifft, so sieht man im Schaftteil eine kompakte elfenbeinähnliche Rindenschicht, die nach oben allmählich schmäler wird und schließlich in normaler Weise in dünner Schicht auf den spongiösen Femurkopf übergeht. Das Knochen-

mark, das die Hohlräume des Femurkopfes ausfüllt, ist am Ansatz des ligam. teres stellenweise blutrot gefärbt.

An der unteren Implantationsstelle sieht man auf dem Durchschnitt, wie durch eine schmale Kallusmasse der implantierte Knochen fest mit den gesunden verbunden ist; der Kallus ist nicht nur zwischen den beiden Knochenenden entwickelt, sondern klettert an der äußeren und Innenfläche der Kompakte beider Knochenenden noch um 1—2 cm becherförmig in die Höhe, durch seine rötliche Farbe deutlich vom implantierten, wie vom gesunden Knochen abgesetzt.

Irgendwelche Erweichungsherde sind an der Implantationsstelle der Kompakte nicht zu sehen.

Der zur Befestigung gebrauchte Elfenbeinstift ist mit dem gesunden Knochen fest vereinigt durch Kallus mit dem implantierten Knochen durch weiche gallertige Masse getrennt, also in keine organische Verbindung mit ihm getreten.

Im mikroskopischen Präparat sieht man den implantierten Knochen von einem derbfaserigen, kernarmen Bindegewebe überzogen, darunter liegt mit scharfer zackiger Grenze gegen das Bindegewebe abgesetzt der Knochen. An diesem ist die Zusammensetzung aus den Haver'schen Lamellensystemen sehr deutlich zu erkennen. Die einzelnen Lamellensysteme sind aber im Gegensatz zu den gesunden durch scharfe zackige Linien von einander abgesetzt, sodaß man den Eindruck hat, als ob der Knochen aus einem Mosaik von mechanisch aneinander gepreßten Lamellensystemen zusammengesetzt sei.

Die Haver'schen Kanäle sind teilweise leer, größtenteils enthalten sie lockeres Bindegewebe mit einzelnen Kernen und spärlichen Blutgefäßen. Vielfach finden sich zwischen den Lamellensystemen größere mit lockerem gefäßführendem Bindegewebe ausgekleidete Hohlräume. Die Oberfläche des Knochens ist, wie schon erwähnt, mit scharfer zackiger Linie gegen den Bindegewebsüberzug abgesetzt, der stellenweise in die zwischen den Lamellensystemen gelegenen Hohlräume eindringt. Was die Anordnung der Lamellensysteme betrifft, so fehlt hier die der Oberfläche parallel laufende Schicht, die beim normalen Knochen gefunden wird. Die einzelnen Lamellensysteme sind vielfach arrodiert und wie abgebrochen erscheinend, direkt dem Bindegewebszug angelagert.

Bei dem zweiten Fall, den Küttner veröffentlichte, handelte es sich ebenfalls um Ersatz des oberen Femurendes mit dem entsprechenden Stück von einem an Herzinsufficienz plötzlich verstorbenen Patienten, das $2^1/_2$ Stunden in Ringerlösung ohne Chloroform im Frigoapparat gelegen hatte und sofort nach dem Tode entnommen worden war.

Nach der Operation trat Temperatursteigerung bis zu 37,8° ein. Trotzdem an der Vereinigungsstelle 6 Monate nach der Transplantation eine Fraktur eintrat, kam es doch zur Konsolidation, sodaß Patient nach 5 Monaten im Schienenhülsenapparat mit guter Gehfähigkeit und Beweglichkeit im Hüftgelenk entlassen werden konnte. In diesem Falle war die Bolzung mit der Fibula aus der gleichen Leiche hergestellt worden.

Bei dem dritten Falle Küttners handelte es sich um Ersatz des oberen Tibiadrittels nach Exstirpation wegen malignen Chondroms. Es wurde der entsprechende Knochen und Gelenkabschnitt aus der Leiche einer an Lungenembolie verstorbenen Frau 27 Stunden nach dem Tode, nachdem er 24 Stunden in Ringerlösung gelegen hatte, überpflanzt. Küttner hatte bei diesem Falle nicht wie bei den beiden vorhergehenden das Mark excochleiert und es kam zur Bildung einer Fistel, aus der sich das ausgepreßte Knochenmark des implantierten Knochens entleerte. Trotz der längeren Zeit bestehenden Fistel kam es doch zur völligen Einheilung des implantierten Knochens und zu einer Beweglichkeit im Kniegelenk um 45°. Patientin konnte ohne Hilfe eines Apparates gehen.

Küttner empfiehlt nach seinen Erfahrungen nur einwandfreies Material zur Transplantation zu benutzen und eine bakteriologische Untersuchung vorausgehen zu lassen. Ferner soll man das Implantat möglichst bald nach dem Tode entnehmen und dies unter peinlichster Asepsis.

Als Aufbewahrungsflüssigkeit empfiehlt er Ringerlösung von der Zusammensetzung:

| | |
|---|---|
| Natr. Chlor. | 9,0 |
| Calc. Chlor. | 0,24 |
| Kal. Chlor. | 0,42 |
| Natr. bicarb. | 0,3 |
| Aqua dest. ad | 100,0 |

im Eisschrank Frigo bei 1—2° Temperatur.

Er empfiehlt, das Mark auszulöffeln. Ferner schlägt er vor, bei der Bolzung besser Elfenbein oder nach Lexer's Vorschlag Horn zu benutzen.

Auch bei Wachstumsstörung aus kongenitaler Ursache, Rachitis oder wegen Schädigung der Epiphysenfuge, kann man auf zweifache Weise eine Verlängerung des Knochens zuwege bringen. Dies kann durch Osteotomie und Einschieben eines Knochenstückes oder durch Einpflanzung einer Epiphysenfuge eines noch im Wachstum begriffenen Knochens geschehen.

Streißler berichtet über einen erfolgreichen Fall, wo er nach Zugrundegegangensein der Epiphysenfuge des Humerus den oberen Abschnitt einer Fibula mit ihrer Fuge von demselben Individuum einpflanzte. Im Verlaufe eines Jahres hat der betreffende Arm $1^1/_2$ cm an Länge zugenommen, während an dem anderen Arme eine Verlängerung nicht konstatiert werden konnte.

Lexer hat an Stelle der früheren von Albert angegebenen Arthrodese zur Versteifung von Gelenken die Knochenbolzung vorgeschlagen. Er treibt die Knochenbolzen wie Nägel senkrecht zur Gelenklinie durch beide Gelenkkörper nach vorheriger Bohrung ein. Er empfiehlt diese Art der Versteifung besonders beim Fußgelenk.

Diese Art der Bolzung mit Hilfe freier Knochentransplantation findet jetzt auch vielfach Anwendung bei Heilung von Pseudoarthrosen und selbst bei frischen Frakturen.

Lexer empfiehlt diese Art der Bolzung auch statt der Nagelung bei Frakturen und Pseudoarthrosen des Schenkelhalses vorzunehmen.

Den Gipfelpunkt dessen, was die freie Knochentransplantation bis heute geleistet hat, zu erreichen, ist Lexer in der Transplantation ganzer Gelenke gelungen.

So gelang es ihm, in einem Falle von Synostose eines Kniegelenkes, entstanden nach Resektion wegen Vereiterung, die aus einem frisch amputierten Bein stammenden Kniegelenksenden samt den Kreuzbändern einzuheilen. Es kam eine gute, aber beschränkte Funktion zustande, die jedoch vollkommen ausreichte.

Bei einem anderen Falle, einem 20jährigen Manne, war die gleiche Operation gemacht worden. Lexer begann mit den ersten

Bewegungen nach 10 Wochen und erreichte 4 Monate nach der Operation bereits eine Beugefähigkeit von 30°.

Zur Befestigung der eingepflanzten Gelenke verwendet Lexer weder Draht noch Nägel. Das Gelenk soll durch Weichteilspannung oder höchstens durch Bolzung mit dem lebenden Knochen befestigt sein.

In der Nachbehandlung bei Gelenktransplantationen empfiehlt Lexer die ersten Bewegungen vorzunehmen, wenn die Knochen fest geheilt sind. Die ersten Belastungsproben erfolgen viel später und anfangs nur in Schienenapparaten.

Was die Synovialis anbelangt, so hat das primäre Mitüberpflanzen derselben für die spätere Beweglichkeit zwar das für sich, daß nicht Bindegewebe zwischen den Gelenkenden einwachsen und das Gelenk zur Verödung bringen kann. Es hat aber den Nachteil, daß leicht Nekrosen entstehen können, da die Synovialis allseitige Ernährung des Knochens hindern kann; aus diesem Grunde empfiehlt Lexer ihre Mitüberpflanzung nur bei Kindern. Eine sekundäre Ueberpflanzung scheint Lexer besser und zwar empfiehlt er wirklich Synovialis eines Amputierten.

Judet fand bei seinen Tierversuchen, daß die Ueberpflanzung von Knorpelüberzug nur dann gelingt, wenn der Synovialsack vollständig vernäht wird, andernfalls der Knorpel bindegewebig degeneriert und die Gelenkhöhle verödet.

Im Folgenden soll noch kurz auf die Umwandlungen eingegangen werden, die der implantierte Knochen erfährt. Sie beziehen sich auf die Form des Knochens und seinen Bau, ferner auf die pathologischen histologischen Veränderungen. Die Mittel, deren sich die Natur bedient, um den implantierten Knochen umzumodeln, sind dieselben, wie sie sonst beim An- und Abbau am Skelettsystem wirksam sind, Kallusbildung und Resorption der Knochensubstanz. Die Kallusbildung setzt ein vom Periost des Mutterbodens und einige Tage später vom Periost des implantierten Knochens, auch das Mark soll daran teilnehmen. Parallel mit der Kallusbildung geht die Resorption. Dieselbe ist am stärksten an den Enden der Knochen, von denen das Periost aufgeschoben war, und an freien Schnittflächen der Cervikalis. Röntgenologisch kann man den Prozeß sehr schön an dem stetigen Blässerwerden des Schattens des implantierten Knochens verfolgen. Sehr stark

können die Resorptionserscheinungen bei der Behandlung von Pseudarthrosen sein, wo ein stark ausgebildeter Kallus nach längerer Zeit wieder zum vollständigen Schwund gebracht werden kann. Von besonderem Interesse sind die Umwandlungen, die die Gestalt des implantierten Knochens erfahren kann, der mit der Zeit ganz die Gestalt des ursprünglichen Knochens annehmen kann.

Streißler berichtet von einem Falle, wo an einem an Stelle eines Metakarpalknochens eingepflanzten Stücke aus der Tibia sich nach längerer Zeit an den Enden Köpfchen ausbildeten. Auch im Bau paßt sich der implantierte Knochen den veränderten Verhältnissen an. Bald ist er von schönem Periost überzogen, das in das der alten Knochenstümpfe übergeht.

Die Kortikalis bleibt beim implantierten Knochen und bildet sich auch dort, wo früher der eingepflanzte Knochen aus Spongiosa bestand. Die Kortikalis des eingepflanzten Knochens geht ohne Unterbrechung in die des alten Knochenstumpfes über. Besonders schön läßt sich im Röntgenbilde die Neubildung der Markhöhle verfolgen. In der homogenen Substanz des implantierten Knochens findet sich ungefähr vom 6. Monat an eine zentrale Aufhellung, welche sich immer mehr verbreitert. Die so neugebildete Markhöhle vereinigt sich allmählich mit derjenigen des alten Knochens. Streißler fand in einem Falle bereits nach 9 Monaten eine gemeinschaftliche Markhöhle des alten und implantierten Knochens. Die Knochenbälkchen nehmen im implantierten Stück die für ihre Belastung zweckmäßigste Lage an. Der implantierte Knochen kann wie normaler auch pathologischen Prozessen unterliegen. So konsolidieren eingetretene Frakturen ungefähr in normaler Zeit. Auch Tuberkulose und maligne Tumoren sind am implantierten Knochen beobachtet worden.

Nach diesen allgemeinen Darstellungen über Knochentransplantation will ich im Folgenden näher eingehen auf einen Fall von Knochentransplantation aus der chirurgischen Universitätsklinik zu Heidelberg. (Prof. Wilms.) Es handelt sich dabei um Transplantation eines Knochenstückes von der Leiche und um Implantierung einer Radiusepiphyse von einem amputierten Arm auf das erstere Implantat, bei einem 14jährigen Jungen.

Aus der Krankengeschichte sei Folgendes mitgeteilt:

Patient Max Mayer stammt aus einer angeblich gesunden Familie, hat noch 4 Geschwister, die gesund sind. Die Geburt hatte normalen Verlauf, jedoch soll kurz darnach das Kind nicht imstande gewesen sein, das rechte Bein zu heben und zu strecken. Das Knie zeigte eine starke Anschwellung. Es bildete sich dann an der Außenseite des rechten Kniees ein Geschwür, das incidiert wurde. Als er 1 Jahr alt war, wurde er hier in der Luisenheilanstalt mit Gipsverband behandelt. Seit dieser Zeit geschah in dieser Hinsicht nichts mehr und es bildete sich allmählich eine immer stärkere Verbiegung des Kniegelenkes aus. Der Knabe konnte aber immer gut springen, nur in der letzten Zeit klagte er über Schmerzen. Am linken Beine wurde eine Verkürzung beobachtet, aber nicht behandelt. Es besteht hier nach dem Röntgenbilde eine Luxatio, wahrscheinlich congenital.

Status: Der Junge ist für sein Alter kräftig und normal entwickelt. An den Lungen, dem Herzen und den anderen inneren Organen sind keine Veränderungen nachzuweisen. Das rechte Bein steht in exquisiter genu valgum Stellung. Wenn der rechte Oberschenkel parallel dem linken liegt, ist der Winkel 60 bis 70°. Die Patella weicht etwas nach außen ab. Der äußere Kondylus ist ganz klein und verkümmert zu fühlen. Darüber ist eine tief eingezogene Narbe. (Der Pat. kann das rechte Bein so weit nach außen rotieren, daß die Fußpitze rückwärts schaut.) Der mediane Kondylus ist stark entwickelt. (cf. Figur 1.)

Das linke Bein ist gegen das rechte verkürzt, doch kommt wegen der X-Beinstellung des rechten Beines die Verkürzung kaum zum Ausdruck. Das Röntgenbild vom 27. VI. 1911 (cf. Figur 3) zeigt, daß der laterale Kondylus am rechten Bein stark verkümmert ist. Er hat ungefähr $^1/_4$ der normalen Größe, außerdem ist auch die Kopfepiphyse teilweise verkümmert.

Zur Korrektion des genu valgum wird eine Transplantation eines fremden Gelenkteiles geplant.

Am 14. Juli 1911 kommt eine Patientin mit Fraktur der Halswirbel plötzlich zum Exitus. Es wird sofort darnach im Operationssaale unter vollkommener Asepsis das rechte Knie freigelegt und der rechte Kondylus externus abgemeißelt. Derselbe wird in physiologischer Kochsalzlösung aufbewahrt.

Operation: Das Kniegelenk wird von einem lateralen Längs-

schnitt am Außenrande der Patella freigelegt, dann folgt ein Hilfsschnitt am oberen Wundrande nach außen. Die seitlichen stark spannenden Kapsel- und Bänderpartieen werden durchtrennt und auch der Biceps, der sich stark spannt, wird zum Teil durchtrennt. Nachdem so der Kondylus exsternus genügend freigelegt ist, wird der rudimentäre Kondylus an der Basis abgemeißelt. Das ligamentum cruciatum dieser Seite wird durchtrennt, der Meniscus wird entfernt. Jetzt wird der von der Leiche exstirpierte Kondylus eingesetzt. Er paßt in der Größe recht gut und hält durch die Spannung der Gewebe und durch die Einkeilung zwischen Meiselfläche des Kondylus und der Tibia. Die Kapsel wird nun mit Katgut genäht, doch ist an der Außenfläche, wo die Durchtrennung quer erfolgt war, die Spannung zu groß. Hier bleibt ein Loch. Ebenso spannt die Haut so, daß der untere Hautlappen in die äußere Ecke verzogen wird. Durch einen bogenförmigen Entspannungsschnitt auf der medianen Seite wird die obere Ecke bedeckt. Median und unten bleibt eine 5-Markstückgroße Stelle frei, die transplantiert wird.

Postoperativer Verlauf. Am 17. VII. wird ein Fenster in den durch Blutung rot gewordenen Schienenverband geschnitten, die Sekretion ist nur gering. Die eingelegte Tamponade wird entfernt.

Am 24. VII. werden die Nähte entfernt. Die Haut-Transplantation ist angeheilt. In den Nahtecken besteht noch geringe Sekretion.

Am 29. VII. nochmalige Abnahme des Verbandes zur Punktion des Gelenkes. Es ist nur ganz wenig seröse Flüssigkeit vorhanden. Dann kommt das Bein in Stärkeverband auf Schiene. Patient befindet sich dauernd recht wohl. Die anfangs geringe Schmerzhaftigkeit ist völlig geschwunden.

Am 25. VIII. wird ein Fenster in den Verband geschnitten. Es besteht ganz geringe Sekretion aus einer mit wuchernden Granulationen gefüllten Fistel an der Außen- und Hinterseite des Kniees.

Am 30. VIII. Abnahme des Verbandes. Das aufgenommene Röntgenbild (cf. Figur 4) zeigt sehr schön, daß der transplantierte Kondylus fest eingeheilt ist, allerdings mit geringer Dislokation, sodaß ein Raum von ca. 0,5 cm zwischen Kondylus und der

Tibia besteht. Dementsprechend besteht eine abnorme Beweglichkeit des Unterschenkels nach der Seite um einen Winkel von ca. 20°. Es besteht kein wesentlicher Erguß. Zur Ausgleichung dieses Defektes wird eine nochmalige Transplantation vorgenommen. Diesmal (Operation 10. X. 11.) wird von einem vor 14 Stunden amputierten gesunden Arme eines 40jährigen Mannes die Radiusepiphyse zur Transplantation benützt. Dieselbe wird in einer Dicke von ungefähr 0,6 cm mitsamt Knorbelüberzug nach Abmeiselung des Knorpels des früher transplantierten Kondylus zwischen diesen und die Tibia eingeklemmt. Das Mark des vorher implantierten Kondylus ist von frischroter Farbe und es blutete der Kondylus beim Ausschneiden deutlich. (Ueber das histologische Untersuchungsergebnis des abgemeißelten Knorpelstücks wird an anderer Stelle berichtet.) Dann folgt Schluß des Gelenkes in 2 Etagen. Es werden die medianen Gelenkbänder durch subperiostaler Einpflanzung von Strecksehnen des betreffenden Männerarmes verstärkt. Das Bein kommt in Stärkeverband auf Schiene.

In den ersten Tagen hat Patient leicht erhöhte Temperatur (38,2), die jedoch bald absinkt, während die Pulskurve dauernd hoch bleibt (auf ca. 120). In der ersten Woche bestand mäßige Schwellung des Kniees und geringer Erguß.

Das nach 18 Tagen aufgenommene Röntgenbild (cf. Fig. 5) zeigt, daß das eingepflanzte Radiusstückchen etwas nach der Seite ausgerutscht ist. Sehr schön ist an diesem Bilde auch zu erkennen, wie im Vergleich zu Röntgenbild 4 vom 31. VIII. die Verwachsung des implantierten Kondylus mit der Femurepiphyse eine innigere geworden ist. Das Stück wird durch Druck von außen reponiert und das Bein wieder in Stärkeverband gelegt.

Eine am 3. X. aufgenommene Platte zeigt das implantierte Stück an richtiger Stelle.

Abnahme des Verbandes am 18. XI. Es werden vorsichtige Bewegungen gemacht. Ein geringes Schlottergelenk besteht aber noch. Patient bekommt einen Kniestärkeverband, mit dem er herumgehen kann.

Anfang Dezember wird eine neue Röntgenaufnahme gemacht (cf. Fig. 6). Dieselbe zeigt, daß das neue implantierte Radiusstück wieder nach der Seite ausgewichen ist. Es zeigt sich, daß es mit dem früher implantierten Kondylus nicht konsolidiert ist.

Der Junge kann in dem Stärkeverband, aber ohne Stütze, frei herumgehen und zwar bedeutend besser, als es vor der Operation der Fall war. Bild 2 zeigt den Jungen 3 Wochen vor seiner Entlassung.

Das Resultat der ausgeführten Transplantationen kann man also nach diesen Erfolgen als ein recht gutes bezeichnen, doch ist die Zeit, die seit den Operationen verstrichen ist, noch zu kurz, um ein endgültiges Urteil abgeben zu können.

Zum Schlusse danke ich Herrn Professor Wilms bestens für die gütige Ueberlassung obigen Falles zur Bearbeitung.

# Literaturverzeichnis.


Axhausen: Histolog. Untersuchungen über Knochentransplantation am Menschen. D. Zeitschr. f. Chirurgie, Bd. 91 (388).

Axhausen: Zur Frage der freien Osteoplastik, Centralblatt f. Chir. 1909.

Barth: Ueber histol. Befunde nach Knochenimplantation. Chir. Congr. 92.

Barth: Ueber Osteopl. in histol. Beziehung. Chir. Congr. 1894.

Bunge: Ueber die Bedeutung traumat. Schädeldefekte und deren Deckung. Arch. f. klin. Chirurgie 1903, Bd. 71.

Brentano: Centralblatt f. Chirurgie 31. Beil. (pag. 18) 1910.

Frankenstein: Ueber freie Knochentransplantation zur Deckung von defekten langen Röhrenknochen. Beitr. z. klin. Chirurgie 1909.

Gluck: Die Invag-Methode der Osteo- und Arthroplastik. Berl. klin. Wochenschr. 1890.

Judet: (Nach Lexer med. Klinik 1908). Essai sur la greffe de tissus anticulaires.

Kausch: Ueber Knochenimplantation. Chirurgenkongr. 1909.

Küttner: 3 Fälle von Knochentransplantation aus der Leiche. Beitr. z. klin. Chirurgie 1911, Bd. 75.

v. Langenbeck: Beiträge zur Osteoplastik. Deutsche Klinik 1859.

Lexer: Centralblatt f. Chirurgie. Beil. 35.

Lexer: Die Verwendung der fr. Knochenplastik nebst Versuchen über Gelenkversteifung und Gelenktransplant. Deutsche chir. Congreß (27) 1908.

Lexer: Zur Gelenktransplantation. 39. Chir. Congreß 1910.

Marchand: Zur Kenntnis der Knochentransplantation. Verhandlg. i. d. path. Gesellschaft 1899. (Hildebrand Jahrbücher V).

Ollier: Des moyens de favoriser la reproduction des os. Gaz. hebd. 1858 No. 53.

Ollier: Traitement experim. et chir. de la regeneration des os. Paris 1867.

Sykoff: Zur Kenntnis der Knochenplastik am Unterkiefer. Centralblatt f. Chir. 1900.

A. Schmitt: Ueber Osteoplastik in klin. und experiment. Beziehung. Arch. f. klin. Chir. 1893, Bd. 45.

Stieda: Beitr. zur Frage des Verschlusses traum. Schädeldefekte. Arch. f. klin. Chir., Bd. 67.

Streißler: Der gegenwärtige Stand unsrer klin. Erfahrung. über Transplantation leb. menschl. Knochen. Arch. f. klin. Chir. Bd. 71.

Sultan: Ueber Einpflanzen von totem Knochen in indifferente Weichteile. 31. Chir. Congreß 1902.

Tomita: Ueber die Knochentransplantation bei ausgedehnten Kontinuitätsdefekten der langen Röhrenknochen. Deutsche Zeitschr. f. Chir. Bd. 90 (247) 1907.

Wrede: Experiment zur Frage d. Gelenktransplantation. 38. Chir. Congreß 1909.

# Lebenslauf.

Geboren als Sohn des Lehrers a. D. und Weinbergbesitzers Jac. Görg zu Detzem am 27. Juli 1886, besuchte ich nach Uebersiedelung meiner Eltern nach Trittenheim a. d. Mosel dort die Volksschule und kam dann auf die Gymnasien zu Prüm und Jülich, auf welch letzterer Anstalt ich im März 1907 das Zeugnis der Reife erhielt. Ich wandte mich sofort dem Studium der Heilkunde zu und verbrachte die ersten 5 Semester in Würzburg, wo ich Ende S. S. 1909 das Physikum bestand. Die 5 klinischen Semester studierte ich in München, Bonn und Heidelberg, wo ich Ende W. S. 1911/12 das medizinische Staatsexamen machte.

Heidelberg, im Mai 1912.

**August Görg.**

Fig. 1.

Fig. 2.

Fig. 3.

Fig. 4.

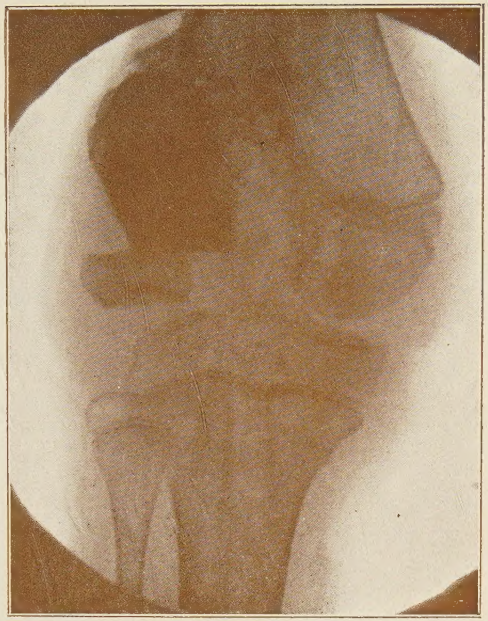

Fig. 5.

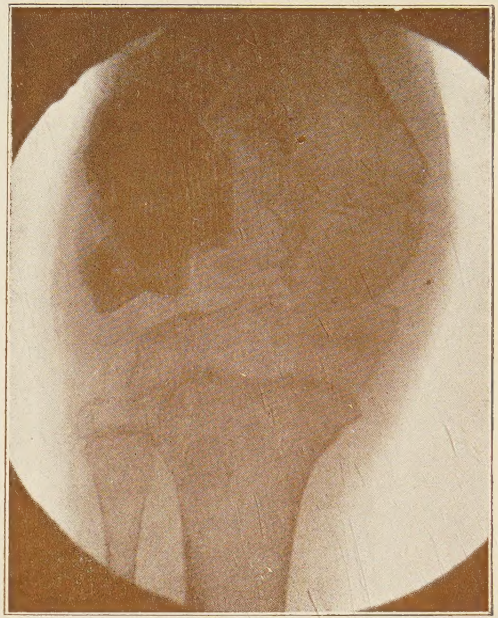

Fig. 6.